DGHO 2019 Berlin – Posternummer: 937

UNIVERSITÄTSMEDIZIN GÖTTINGEN UMG

Ibrutinib – zwei seltene Komplikationen einer oralen Therapie

ONKOLOGISCHES & PALLIATIVMEDIZINISCHES NETZWERK LANDSHUT

Vehling-Kaiser U[1], Kaiser F[2], Kaiser U[3], Hoffmann A[4]
1 Onkologische Praxis Landshut
2 Universitätsmedizin Göttingen, Klinik für Hämatologie und Onkologie, Göttingen
3 Universitätsklinik Regensburg, Klinik und Poliklinik für Innere Medizin III, Regensburg
4 VK&K-Studien GbR, Landshut

Ibrutinib (Imbruvica®) ist ein Tyrosinkinaseinhibitor, der 11/2013 von der FDA für die Behandlung des Mantelzelllymphoms und 02/2014 für die Behandlung der chronisch lymphatische Leukämie (CLL) zugelassen wurde. Inzwischen wird Ibrutinib auch erfolgreich in der Therapie weiterer niedrig maligner B-Zell-Lymphome eingesetzt. Insbesondere bei der CLL hat Ibrutinib einen festen Stellenwert in der Erst-und Zweitlinientherapie inne. Im Rahmen der CLL-12 Studie (Deutsche CLL Studiengruppe) wird der frühe Therapienutzen von Ibrutinib bei CLL-Patienten im Stadium Binet A mit Risikofaktoren geprüft. Bezüglich der Nebenwirkungen von Ibrutinib sind insbesondere Grad 3 und 4 Neutropenien (16%), Diarrhoen (4%), Auftreten von Vorhofflimmern (3%) und ein erhöhtes Blutungsrisiko bei Einnahme von Phenprocoumon zu nennen. Ein Anstieg der Lymphocyten (therapieinduzierte Lymphocytose), ist ein typisches Merkmal aller B-Zell-Rezeptor-Signaltransduktionsantagonisten und auf eine Verlagerung gewebsständiger Tumorzellen ins Blut zurückzuführen. Dieses Phänomen beunruhigt die Patienten zwar gelegentlich, zählt aber nicht zu den Nebenwirkungen einer Ibrutinibtherapie.
Zwei Fallbeispiele zeigen, dass aber auch seltene Nebenwirkungen im Laufe einer Therapie mit Ibrutinib auftreten können, die den Patienten vital gefährden können und ein sofortiges Absetzen von Ibrutinib erforderlich machen.

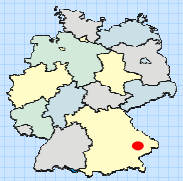

Fallbeispiel 1

Posteriores reversibles Enzephalopathie Syndrom
Patient: D.J., m, 75 Jahre
07/18: Diagnose einer B-CLL, Stadium Binet A
10/18: Aufnahme in die CLL-12 Studie (Ibrutinib versus Placebo) der Deutschen CLL Studiengruppe
Dosis Studienmedikation: 3 Kapseln täglich
ab 07.12.18: intermittierend auftretende leichte Verschlechterung der Sehkraft (Vorstellung Augenarzt empfohlen)
18.02.19: Auftreten schwerer zerebraler Funktionsstörungen
9:00 Uhr: zunehmende Verschlechterung der Sehkraft, Patient sieht verschwommen
13:00 Uhr: gravierende Sehverschlechterung, Patient sieht nichts mehr, Sprache unkontrolliert
14:00 Uhr: Patient reagiert auf Ansprache inadäquat, fabuliert, entwickelt krampfartiges Schütteln des ganzen Körpers, Hausarzt wird von Ehefrau gerufen
14:30 Uhr: Hausarzt trifft ein, wird vom Patienten nicht mehr erkannt, Einweisung ins Krankenhaus (Neurologie) wird veranlasst
15:30 Uhr: Aufnahme Krankenhaus: unruhiger, deliranter Patient, Aufforderungen werden nicht befolgt, Augen nicht geöffnet, hohe Schmerzempfindlichkeit, keine Parese, kein Meningismus
Bildgebung: CT und MR Schädel ohne Befund, Liquor: unauffällig
Nachmittags: Neurologe nimmt Kontakt mit Studienarzt auf, Prüfpräparat wird abgesetzt
18:00 Uhr: Patient ist zunehmend delirant, zeitlich und örtlich nicht orientiert, Patient zieht sich venöse Zugänge und Blasenkatheter, ist bettflüchtig, erkennt Ehefrau nicht
19.02.19
15:00 Uhr: Patient klart erstmals auf und erkennt seine Frau, retrograde Amnesie, reaktive Depression, verängstigt
EEG: Leicht allgemein verändertes EEG mit langsamen Grundrhythmus (7-8/s). Intermittierend auftretende generalisierte Verlangsamung mit unterlagerten Delta-Wellen. Kein Herd. Keine epilepsietypischen Potentiale. Unspezifisch leicht pathologischer Befund.
27.02.19: neurologisch bis auf leichte Konzentrationsschwierigkeiten unauffällig
05.03.19: Entblindung der Studienmedikation:
Verum = Ibrutinib
Diagnose: posteriores reversibles Enzephalopathie Syndrom

Fallbeispiel 2

Dilative Kardiomyopathie
Patient: B.G., m, 71 Jahre
11/11 Diagnose: Mantelzelllymphom Stadium IV
11/11-03/12: 6 Zyklen Rituximab/CHOP (Dosisreduktion CHOP auf 70% wegen Alter, Komorbidität)
ab 06/12: Rituximab-Erhaltungstherapie
10/17: Progress: Lymphknoten und Milz, Histologie: Mantelzelllymphom
10/17-01/18: Ibrutinib 560mg/Tag (4 Kapseln)
21.12.18 : Auftreten von leichtem Schwindel, Müdigkeit und Abgeschlagenheit, Dosisreduktion auf 420mg/Tag (3 Kapseln)
18.01.18: Herzechobefund: neu aufgetretene Abnahme der EF auf 32%, Tachykardie: 100/min
Diagnose: dilative Kardiomyopathie
Beendigung der Ibrutinibgabe
23.01.-30.01.18: Aufenthalt Intensivstation wegen kardialer Dekompensation mit Lungenödem
Befund Herzechokardiographie:
Kein Perikarderguss, rechtskardiale Abschnitte nicht vergrößert. TK: nicht adäquat einstellbar (Husten, Singultus). LA visuell vergrößert, LV ed mit 55mm grenzwertig. Hochgradig reduzierte linksventrikuläre Globalfunktion, globale Hypokinesie. AK: keine Stenose, keine Insuffizienz. MK: keine Stenose, leichtgradige Insuffizienz.
11.05.18: Kontrolle Herzechokardiographie: deutlich gebesserte linksventrikuläre Pumpfunktion (EF: 45%)
06.03.19: Kontrolle Herzechokardiographie:
normale Pumpfunktion (EF: 62%)

ESMO GOOD SCIENCE BETTER MEDICINE BEST PRACTICE
European Society for Medical Oncology

Onkologisches Zentrum
Zertifiziert nach den Kriterien der DGHO Deutsche Gesellschaft für Hämatologie und Onkologie e.V.

Therapieinduzierte Lymphozytose:

- Typisches Merkmal aller B-Zell-Rezeptor-Signaltransduktionsantagonisten
- Verlagerung gewebsständiger Tumorzellen ins Blut
- Auftreten bereits nach der ersten Medikamentengabe
- Spitzenwerte überwiegend in den ersten vier Wochen, in Einzelfällen erst nach drei Monaten Therapiedauer

Ibrutinib

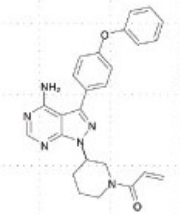

Hochpotenter Btk-Hemmer
IC50 = 0.5 nM
420 mg 1x/Tag per os

Verlauf Leukozyten unter Therapie mit Ibrutinib

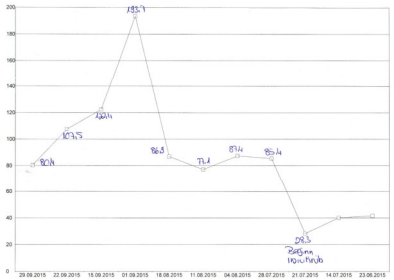

Diskussion

Die Therapie mit small molecules ermöglicht nicht nur neue Therapieoptionen, sondern erfordert auch neue und intensivierte Kontrollen der Patientenadhärenz und Patientensicherheit. Vor allem Ibrutinib benötigt auf Grund der Länge der Therapiedauer eine nachhaltige Begleitung und Kontrolle der Patienten, da schwerwiegende Nebenwirkungen zu jedem Zeitpunkt der Therapie auftreten können. Vor allem beim Auftreten seltener Nebenwirkungen ist der Hausarzt als alleinige „Kontrollfunktion" in der Regel überfordert, sodass das Nebenwirkungsscreening und die entsprechenden therapeutischen Schritte bei diesen komplexen Medikamenten in der Hand des betreuenden Hämatologen/Onkologen belassen werden sollten. Gerade obige Fallbeispiele zeigen, dass bei einer Therapie mit Ibrutinib neben den bekannten auftretenden Nebenwirkungen sowohl an schwere kardiale als auch zerebrale Komplikationen gedacht werden muss.
Neben den üblichen Untersuchungen/Routinefragen zum Nebenwirkungsscreening würden wir daher zusätzlich folgendes Vorgehen empfehlen:

- ***Patienten nach Sehstörungen/Kopfschmerzen befragen***
- ***Screening auf Vorhandensein einer kardiologischen Grunderkrankung (Herzechokardiographie/EKG)***
- ***Engmaschige kardiologische Verlaufskontrolle mittels Echokardiographie und EKG unter laufender Ibrutinibtherapie***
- ***Alternativen bei kardial vorbelasteten Patienten überdenken***

Nebenwirkungen Ibrutinib:

- ⚠ Grad 3 und 4-Neutropenien (16%)
- ⚠ Grad 3 und 4-Diarrhoen (4%)
- ⚠ Vorhofflimmern (3%)
- ⚠ Erhöhtes Blutungsrisiko (kein Phenprocoumon!)

Interessenskonflikte: keine.

Literatur:
1. M Pixius , U Hofstadt-van Oy , M Mörsdorf. Cyclosporin-toxische Encephalopathie: Ein Fallbericht. Akt Neurol 2004; 31 - P379; DOI: 10.1055/s-2004-833241
2. H Herzog, J Zuber, C Stroszczynski. Ein Cyclosporin-A-induziertes posteriores reversibles Enzephalopathie-Syndrom (PRES) im MRT. Fortschr Röntgenstr 2004; 176(9): 1326-1327. DOI: 10.1055/s-2004-813185
3. A Stock, E Hofmann, T Demeke, M Kirsch, C Hohmann, A Jacobs. Status epilepticus bei Tacrolimus-induzierter Enzephalopathie mit subkortikalen Hirnblutungen und Hirninfarkt. Akt Neurol 2008; 35 - P738. DOI: 10.1055/s-0028-1086992
4. SE Herman, RZ Mustafa, JA Gyamfi, S Pittaluga, S Chang, B Chang, M Farooqui, A Wiestner. Ibrutinib inhibits BCR and NF-κB signaling and reduces tumor proliferation in tissue-resident cells of patients with CLL. Blood. 2014 May 22;123(21):3286-95. doi: 10.1182/blood-2014-02-548610. Epub 2014 Mar 21.
5. U Vehling-Kaiser, G Dammai, U Kaiser, F Kaiser. Patientensicherheit und Patientenadhärenz: heute aktuell - in Zukunft aktiv. Onkologische Pflege 1, März 2019

Autor:
U. Vehling-Kaiser,
Onkologisches und Palliativmedizinisches Netzwerk Landshut
Achdorfer Weg 5, 84036 Landshut
Phone: +49 -(0)871-275381
e-mail: info@vehling-kaiser.de